AUS DEM PATHOLOGISCH-ANATOMISCHEN INSTITUT DER
UNIVERSITÄT BASEL (Vorsteher: Prof. Dr. A. WERTHEMANN)

# Beitrag zur Histopathologie der diffusen Sklerose

---

INAUGURAL-DISSERTATION

zur Erlangung der Doktorwürde

der Medizinischen Fakultät der Universität Basel

vorgelegt von

GERHARD WEBER

Basel

ZÜRICH 1940

DRUCK: ART. INSTITUT ORELL FÜSSLI A.-G.

AUS DEM PATHOLOGISCH-ANATOMISCHEN INSTITUT DER
UNIVERSITÄT BASEL (Vorsteher: Prof. Dr. A. WERTHEMANN)

# Beitrag zur Histopathologie der diffusen Sklerose

---

INAUGURAL-DISSERTATION

zur Erlangung der Doktorwürde

der Medizinischen Fakultät der Universität Basel

vorgelegt von

GERHARD WEBER

Basel

ZÜRICH 1940

DRUCK: ART. INSTITUT ORELL FÜSSLI A.-G.

Von der medizinischen Fakultät genehmigt auf Antrag von
Prof. Dr. A. WERTHEMANN am 15. November 1939

R. UNIV.
BIBLIOTHEEK
LEIDEN

Erschienen im
„Schweizer Archiv für Neurologie und Psychiatrie"
1940, Band XLVI

AUS DEM PATHOLOGISCHEN INSTITUT DER UNIVERSITÄT BASEL
(Vorsteher Prof. Dr. A. WERTHEMANN)

# Beitrag zur Histopathologie der diffusen Sklerose.

Von GERHARD WEBER.

Der Begriff der diffusen Sklerose des Gehirns stammt von *Strümpell.* Er verstand darunter ein pathologisch-anatomisches Zustandsbild, das durch eine abnorme Härte und Konsistenz des ganzen Gehirns oder eines größeren Teiles gekennzeichnet ist. Die Konsistenzzunahme wird von ihm auf eine Vermehrung der Neuroglia zurückgeführt, die bedingt ist durch einen Markscheidenausfall.

Dem pathologisch-anatomischen Begriff der diffusen Sklerose entspricht kein scharf umschriebenes klinisches Krankheitsbild. Manche Fälle verlaufen unter dem Bild einer atypischen multiplen Sklerose, andere unter dem eines Hirntumors mit Stauungspapille, wieder andere führen über zuerst unbestimmte cerebrale Symptome zu spastischen Erscheinungen, psychischen Veränderungen und schließlich zur Enthirnungsstarre, in der der Tod eintritt. Die Krankheit kann in jedem Lebensalter beginnen. Einzelne Fälle treten als heredo-familiäre Erkrankungen auf, andere wieder sporadisch. Die Krankheitsdauer ist eine wechselnde. Vor allem die kindliche Form führt bisweilen in kurzer Zeit zum Tode unter Temperatursteigerungen, die sich nur durch den Gehirnprozeß erklären lassen. Andere Fälle wieder nehmen einen ganz langsamen Verlauf, bleiben oft längere Zeit stationär. Ihre Träger sterben meist an interkurrenten Krankheiten.

Es soll hier die Beobachtung einer diffusen Gehirnsklerose besprochen werden, die sich sowohl durch einen ungewöhnlichen Verlauf als auch durch einen besonderen anatomischen Befund auszeichnet.

Aus der kurz zusammengefaßten Anamnese wissen wir, daß 2 Brüder Max und Walter N. aus einer Familie stammen, in der cerebrale Erscheinungen wiederholt sich nachweisen lassen. Der Vater, von Beruf Küfer, war ein Trinker. Er starb im Delirium tremens an einer Vorderarmphlegmone im Alter von 57 Jahren.

Die Mutter starb 59jährig an einer Orbitalphlegmone im Anschluß an einen Wangenfurunkel.

Der Großvater mütterlicherseits sowie Verwandte des Vaters waren Trinker. Von den acht Geschwistern leben drei Schwestern und drei Brüder. Sie sollen körperlich gesund sein. Intellektuell sind sie eher unterbegabt. Eine Schwester verunglückte mit 3 Jahren tödlich. Der eine Bruder (W.) soll 25jährig in einem erregten schizophrenen Schub einer septischen Grippe erlegen sein. Aus der Krankheitsgeschichte des W. N. wissen wir folgendes:

**Walter N.** Als dreijähriger Knabe Hackenschlag auf den Kopf. In der Schule lernt er nur etwas rechnen. Mit 15 Jahren mehrwöchiger Aufenthalt in der Irrenanstalt Liestal. Als 16jähriger Sturz auf den Kopf. Damals angeblich Commotio cerebri. Mit 19 Jahren wieder vorübergehend in der Irrenanstalt. Der Patient macht in Gesichtsausdruck und Körperhaltung den Eindruck eines schwer verblödeten Individuums. Er ist unrein. Nach der Anstaltsentlassung arbeitet er als Knecht und Handlanger. Seit dem 19. Lebensjahr soll er ständig halluziniert haben. Er wollte immer „auf Mäusefang" ausgehen. Angstzustände entwickeln sich. Er wird geizig. Im 25. Lebensjahr verläßt er eines Morgens um 4 Uhr das Haus im Hemd, nachdem er schon die Woche vorher seiner Umgebung merkwürdig seelisch verändert erschienen war. Nachmittags kehrt er wieder zurück. Am Abend des gleichen Tages macht er fürchterlichen Lärm und droht, alles, was ihm in den Weg kommt, zusammenzuschlagen. Deshalb wird er in die Irrenanstalt eingeliefert. Hier ist er sehr unruhig, halluziniert fortwährend. Orientierung über Ort, Zeit und Person fehlen. Die gesamte Muskulatur des Kranken ist angespannt. Er wackelt fortwährend mit dem Kopf. Sprachliche Äußerungen nicht recht verständlich. Temperatursteigerung. Eine körperliche Untersuchung war bei den Abwehrbewegungen und der Unruhe nicht mehr möglich, Reflexe wegen der starken Muskelspannung nicht zu prüfen. Im weiteren Verlauf bleibt der Kranke unruhig. Später inkontinent. Bewußtsein klar. Nach 6tägigem Anstaltsaufenthalt kommt es zu einem comatösen Zustand mit tödlichem Ausgang.

Die klinische Diagnose lautet: Septische Grippe bei schizophrenem Erregungszustand.

Die Obduktion (behandelnder Anstaltsarzt) ergab: Akute serofibrinöse Pericarditis. Starke aktive und passive Hyperämie der weichen Hirnhäute mit vielfachen bis frankenstückgroßen, frischen Blutaustritten. Hypostase beider Lungenunterlappen. Multiple, über alle Lappen verstreute derbe Blutungsherde von Haselnußgröße und leicht gekörntem Aussehen. Akute Tracheobronchitis. Akute hämorrhagische Nephritis mit Schwellung und Venenstauung. Allgemeine Anämie. Toxisch infektiöser Marasmus.

**Max N.** Geburt nach Angaben der Hebamme ohne Schwierigkeiten. Nach einem Jahr gehen und sprechen gelernt. Als Kind angeblich Strabismus. In der Schule kommt der Knabe nicht recht voran, kann den normalen 8jährigen Schulunterricht nicht zu Ende besuchen. Körperliche Entwicklung gut, ist sehr kräftig. Nach der vorzeitigen Schulbeendigung als Knecht in Stellung. Zeitweilig arbeitet er sehr fleißig. Hie und da wird er aber rastlos, läuft aus der Stelle fort, um seine Geschwister zu besuchen. Er raucht sehr viel. Periodisch reizbar. Lärm spielender Kinder kann ihn dann zu äußerster Wut treiben. — Zwei ärztliche Gutachten aus seinem 22. und 27. Lebensjahr lauten auf körperliche Gesundheit bei ausgesprochener Debilität. Max N. war unfähig, sich selbst zu erhalten. Er war unrein; Hosen und Fußboden beschmierte er mit Kot wie ein kleines Kind. Im Winter vor seinem Tod großes Schlafbedürfnis. Man habe ihn damals nie rasch gehen sehen, sein Gang sei steif gewesen. Die Hände hätten sowohl in der Ruhe wie bei der Arbeit stark gezittert. Ungefähr 8 Wochen vor dem Tod grippöse Affektion, von der der Patient sich wieder erholt. Eine Woche lang Wohlbefinden. Dann frische Erkrankung. Einlieferung in das Krankenhaus Liestal (Dr. Berger). Dem einweisenden Arzt fällt ein Salbengesicht auf. Aus der Krankengeschichte des Kantonsspitals Liestal ergibt sich: Kräftiger, knochiger Mann. Blick ängstlich, verwirrt. Rasche, oberflächliche Atmung. Dämpfung über dem untersten Teil des rechten Lungenunterlappens mit vereinzelten feinblasigen, klingenden Rasselgeräuschen. Vesiculäratmen. — Patellar- und Achillessehnenreflexe beidseits auslösbar. Keine Nackensteifigkeit. Kein Babinski. Eine Augenuntersuchung durch einen Spezialisten wurde nie vorgenommen. Das Sehvermögen sei aber nicht schlecht gewesen.

Nach anfänglicher Besserung geht es dem Kranken immer schlechter. Wiederholt Bluterbrechen. Dämpfungszone über dem rechten Lungenunterlappen vergrößert sich. Eine Pleurapunktion rechts ergibt 400 ccm einer trüben Flüssigkeit, aus der sich Staphylokokken züchten lassen. Nach 4½wöchiger Krankheitsdauer Exitus letalis unter den Zeichen des Herzversagens im Alter von 28 Jahren.

Die klinische Diagnose lautet: Lungenabszeß mit Durchbruch in die rechte Pleurahöhle.

Bei der 9 Stunden nach dem Tod vorgenommenen Sektion (S. N. 354/39, Obduzent Dr. S. Scheidegger) fand sich unter Weglassung des Nebensächlichen:

Großer, ebenmäßig gebauter Mann in herabgesetztem Ernährungszustand. Totenstarre ausgebildet. Nach Eröffnung des Thorax sinken die Lungen nicht zurück. In der linken Pleurahöhle 1200 ccm einer stark blutigen Flüssigkeit. Pleurablätter mit gelblichen Membranen bedeckt. Rechte Lunge ausgedehnt verklebt, besonders in den Spitzenabschnitten. In der rechten Pleurahöhle 600 ccm einer stark getrübten, von bröckeligen Massen durchsetzten Flüssigkeit. Beide Lungen zeigen eine Vermehrung des Blut- und Saftgehaltes, in beiden Lungen zeigen sich reiskorngroße, gelbliche Herde mit zentraler Einschmelzung. Im linken Oberlappen derber Knoten; Schnittfläche fleckig, teils braunrot, teils mehr gelbrot, mit gelblichen härtern und weicheren Einschmelzungen, die unscharf abgesetzt sind. Im rechten Unterlappen pleurawärts großer Zerfallsherd in keilförmigem Bezirk. In der Spitze des Keils ist ein großes Blutgefäß durch einen Blutpfropf verschloßen. Bronchialmukosa intensiv gerötet. Hilus-Bifurkations- und Tracheallymphdrüsen groß, aufgequollen, mit gelblichen Einschmelzungen. Herz rechts schlaff, links mäßig kontrahiert. Milz vergrößert, weich, Zeichnung verwaschen. Nebennieren klein, Rinde gelblich verfärbt. Leber schwer; Schnittfläche bräunlich trüb. Gallenblase enthält grießartige Masse. Nieren groß, Mark etwas stärker bluthaltig als die Rinde. Blutungen im Gebiet des Magenausganges. Links Femoralvene durch zentral erweichten, der Gefäßwand fest anhaftenden Blutpfropf verschlossen, der bis zur Vena iliaca ext. und Vena cava reicht. Vermehrter Flüssigkeitsgehalt der Scheidenhüllen des Hodens.

Der Schädel sägt sich mittelhart, die Dura ist mit dem Schädeldach nicht verwachsen. In den Blutleitern der Basis finden sich Cruormassen. Hypophyse mittelgroß. Am Gehirn ist auffallend, daß das Kleinhirn im Verhältnis zum Großhirn gering ausgebildet ist. Die äußere Konfiguration des Großhirns ist symmetrisch, ohne Besonderheiten. Beim Abtasten fühlt sich das Kleinhirn hart an. Seine Läppchen sind teilweise stark atrophisch, sklerotisch derb. Die Brücke ist etwas schmal, beim Abtasten erscheint das Haubengebiet etwas fester. Der 4. Ventrikel ist ziemlich weit. Die basalen Hirngefäße sind ganz zart. Das Kleinhirn ist schmal, fest. Nucleus dentatus klein. Das Markgewebe ist schmal, beim Abtasten verhärtet. Ebenso sind Brücke und verlängertes Mark etwas verhärtet. Der Thalamus ist graugelblich gestreift. In geringem Maß lassen sich diese Veränderungen auch im Putamen feststellen. Das Großhirnmark ist ohne wesentliche Verhärtung. Hirnrinde breit, ihre Abgrenzung deutlich. Stammganglienkerne teilweise eher etwas weich.

| | | | |
|---|---|---|---|
| Gehirngewichte: | Hirnstamm | 18,5 g | |
| | Kleinhirn | 68,5 g | |
| | Großhirn | 1150 g | Total 1237 g |

Die pathologisch-anatomische Diagnose lautet: Diffuse Sklerose (wahrscheinlich sporadischer Fall) mit starker Entmarkung und Sklerosierung des Kleinhirns, der Stammganglien und der Brücke. (Klinisch: Oligophrenie). Ältere, eitrig einschmelzende Thrombophlebitis der Vena femoralis et Vena iliaca sinistra, sowie auch der Vena cava inferior. Großer zentral erweichter, älterer Infarkt des rechten Unterlappens mit Perforation nach außen und breiter Kommunikation mit den Bronchien. Grobknotige miliare, eher spärliche tuberkulöse Aussaat über beiden, vor allem der linken Lunge. Recidivierende Tuberkulose von Hilus-, Bifurkations-, paratrachealen und cervikalen Drüsen. Septische Allgemeinreaktion. Hyperplasie und Lockerung der Milz. Braune Atrophie und trübe

Schwellung des Myocards. Trübe Schwellung des Nierenparenchyms. Doppelseitige Hydrozele testis. Kleinheit der Nebennieren. Narben der Tonsillen.

Mikroskopisch wurden untersucht: Sehrinde, motorische Region der Großhirnrinde, verlängertes Mark, Brücke und hintere Vierhügel, Kleinhirn, Gebiet der Stammganglienkerne.

Angewandte Färbungen: 1. Original-*Nissl*. 2. Modifizierte *Nissl*-Färbungen am formolfixierten Material. 3. *Nissl* an Celloidinschnitten. 4. Markscheidendarstellung nach *Spielmeyer*. 5. Gliadarstellung nach *Holzer*. 6. Fettfärbungen mit Sudan nach *Romeis*. 7. Achsenzylinderdarstellung nach *Bielschowsky*.

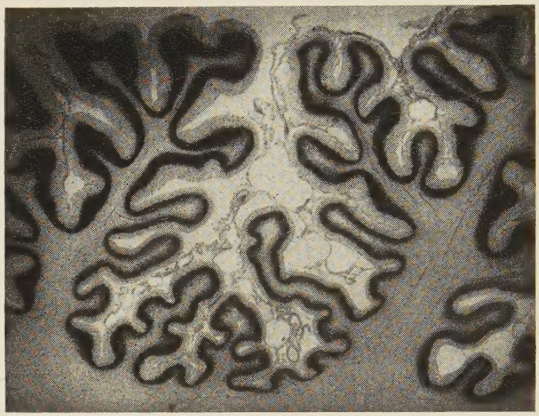

Abb. 1. S. N. 354/39. Diffuse Sklerose.

Kleinhirn, Übersichtsschnitt, starke Atrophie und Sklerose der Läppchen, besonders in der Tiefe der Windungen. Leichte Fibrose der weichen Hirnhäute. Starker Kernschwund im Mark. Färbung: Thionin/Nissl. (Planar 50, Balglänge 68).

Die histologische Untersuchung des Z.N.S.:

Großhirn: 1. Im Nisslpräparat erscheint der Zellaufbau der Großhirnrinde nicht verändert. Die Ganglienzellen zeigen scholliges Tigroid. Vereinzelte Ganglienzellen weisen einen aufgetriebenen Zellkörper auf, bisweilen mit Vakuolen und randständigem Kern. Keine Neuronophagie. Das Großhirnmark erscheint im allgemeinen reich an Zellen. Neben normal erscheinenden Oligodendro- und Mikrogliazellen lassen sich auch große geblähte Elemente mit gitterförmigem, violettem Plasma nachweisen. Die Kerngröße dieser Zellen entspricht teils der der Oligodendroglia, teils sind die Kerne aber auch beträchtlich größer. Diese gemästeten Gitterzellen haben oft eine abgerundete Form, bisweilen sind sie aber auch fortsatzreich. An manchen Stellen sind vergrößerte gliöse Elemente rasenartig zusammengeschlossen. Einzelne der gemästeten Elemente zeigen einen sich stark blau anfärbenden, in Zerfall befindlichen Kern. Das Plasma mancher Adventitiazellen färbt sich durch Lipoideinlagerungen leicht grünlich. Die Intimazellen in den Gefäßen des Markes enthalten vereinzelt feine, sich nach *Nissl* rotgelbfärbende Körnchen. Große gemästete Gliazellen sind vereinzelt von bis zu zehn normal aussehenden Gliazellen eng umschlossen. Keine perivasculären Infiltrate.

2. Trotzdem makroskopisch das Großhirnmark und die Rinde nicht verändert erscheinen, zeigen doch Markscheidenpräparate nach *Spielmeyer* an den untersuchten Stellen einen Markscheidenverlust. Die Markscheideneinbuße ist nirgends vollständig. Die geringe Entmarkung beschränkt sich nicht nur auf das Mark, sie ergreift auch die Rinde. Die Entmarkung ist z. T. diffus, meistens stark fleckig. Die U-Fasern bleiben von ihr nicht verschont. Meistens ist sie im Mark ausgesprochener um Gefäße. Es finden

sich, je nachdem wie ein Gefäß im Schnitt getroffen wurde, kreisförmige oder ovaläre oder streifenförmige Ausfälle. Die Myeloarchitektonik der Rinde erscheint auf weite Strecken gestört; die radiären Markstrahlen dringen häufig nicht über die 5. Rindenschicht heraus. Doch finden sich in solchen geschädigten Partien plötzlich Bündel radiärer Strahlen, die bis zur zweiten Schicht peripherwärts reichen. Besser als die radiären sind im allgemeinen die tangentialen Markfasern erhalten. Völlig markfrei ist die Rinde nirgends. Überall lassen sich noch zarte, hellblau anfärbende Streifchen mit plumpen, klobigen Auftreibungen finden. Der Gennarische Streifen der Sehrinde tritt im Markscheidenpräparat nur undeutlich hervor. An einem der um ein Gefäß liegenden Entmarkungsherde können wir nach einer innersten Entmarkungszone eine zweite Zone unterscheiden, die wieder reichlich normale Markfasern enthält, worauf wieder ein hellerer, leicht entmarkter Ring folgt.



Abb. 2. S. N. 354/39. Diffuse Sklerose.
Kleinhirn. Detail einer gut erhaltenen Rindenstelle, unveränderte Purkinje'sche Ganglienzelle, starker Zellreichtum im Mark.
Färbung: Thionin/Nissl (Apo. 16 mm, Homal 6, Balglänge 53).

3. Im Sudanpräparat nach *Romeis* enthalten die Gebiete mit Markverlust lipoidhaltige Körnchenzellen. Sie finden sich sowohl um die Gefäße wie im Gewebe. Auch die Gefäßendothelien enthalten Lipoid, das sich mit Sudan rot färbt. Die Zahl der Fettkörnchenzellen ist in den perivasculären Entmarkungsherden nicht sehr groß. Reichlich finden sie sich dagegen in der Rinde. Im Fettpräparat tritt der Gennarische Streifen (im Gegensatz zum Markscheidenpräparat) dank der reichlich vorhandenen Abbauprodukte deutlich hervor. Die Lipoide der Fettkörnchenzellen färben sich mit Sudan alle gleich intensiv und in der gleichen Tönung an.

4. Bielschowskypräparate des Großhirns lassen keine größeren Achsenzylinderausfälle erkennen. In einzelnen Entmarkungsgebieten scheint ihre Zahl immerhin vermindert.

5. Holzerpräparate lassen eine geringe Vermehrung der faserigen Glia um die Gefäße nachweisen. Auch finden sich perivasculär große astrozytäre Elemente. Die Sklerosierungsherde sind klein, höchstens stecknadelkopfgroß.

6. Eisenreaktion: Mit der Turnbull-blaureaktion lassen sich in der Hirnrinde verstreut, kleine zumeist extrazellulär gelegene Eisenpartikelchen nachweisen. Eine Abhängigkeit vom Gefäßsystem besteht nicht. Nur vereinzelt finden sich auch eisenhaltige Zellen.

Im Gebiet des Hinterhornes unter der Fissura calcarina findet sich im Mark ein schmaler, 2 cm langer, der Rinde parallel verlaufender Streifen. Neben Gefäßen zeigt

er im Nisslpräparat reichlich Zellen, die unter sich völlig gleichartig aussehen. Keine Mitosen. In der Mitte des Streifens sind stellenweise große, epithelartige Zellen erkenntlich, die in leichter Verbindung untereinander stehen. Sie bilden unregelmäßige Gänge und Zysten. Ein völlig erhaltener Ependymbelag findet sich nirgends mehr. Der Streifen ist völlig markscheidenlos. Im Sudanpräparat nach *Romeis* enthalten die meisten der oben beschriebenen Elemente, besonders aber die Gefäßwandzellen, Fettstoffe. Das Holzerpräparat zeigt in diesem Bereich einen sehr dichten, grobfaserigen, gliösen Filz.

Subcorticale Ganglien: Das Nisslbild zeigt die gleichen Erscheinungen der Gliaprogressivität wie im Großhirnmark. Die Gliazellen scheinen im Bereich des Striatums und des Thalamus vermehrt unter Bildung streifiger Züge. Stellenweise finden sich um Gefäße kleine Rundzellenansammlungen.

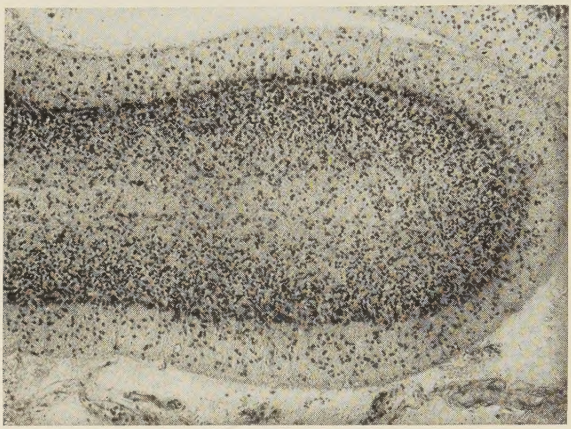

Abb. 3. S. N. 354/39. Diffuse Sklerose.
Kleinhirn. Detail eines stark atrophischen Läppchens. Verschmälerung der Rinde und des Markes. Völliger Schwund der Purkinje'schen Ganglienzellen.
Färbung: Thionin/Nissl (Apo. 16 mm, Homal 6, Balglänge 53).

Markscheidenpräparat: Capsula interna, externa und extrema sind reichlich markhaltig. Nur kleine, verstreute Herdchen sind mäßig entmarkt. Vor allem liegen sie um die Kerne und um die Gefäße. Der hinterste Teil des Putamens ist weitgehend markscheidenlos, die wenigen erhaltenen Markfasern zeigen Entartungserscheinungen. Die Insel ist wie die übrige Rinde weitgehend entmarkt, doch finden sich auch hier vereinzelte, z. T. erhaltene, aber degenerierte Markscheiden. Ein gleiches Verhalten zeigen der Thalamus und das Corpus geniculatum laterale. Die U-Fasern der Insel sind vom Prozeß betroffen. Ganz vereinzelt lassen sich auch hier in Gefäßwandzellen hämatoxylinophile Stäubchen nachweisen. Die Entmarkungsherde sind nicht scharf begrenzt, sondern gehen diffus in Gebiete mit guter Markerhaltung über. Die in den entmarkten Gebieten erhalten gebliebenen Markscheiden stehen oft gruppenförmig beieinander.

Sudanpräparat: Insel, Putamen, Nucleus caudatus, Thalamuskerne und der Kern des Corpus genic. lat. enthalten reichlich Fettkörnchenzellen. Die einzelnen Fettröpfchen verschmelzen oft in den Zellen zu einer einzigen großen Vacuole. Neben dem intrazellulären findet sich auch frei im Gewebe liegendes Fett. Auch in Gefäßwandzellen lassen sich Lipoide nachweisen. Die verschiedenen das Sudan aufnehmenden Lipoide zeigen verschiedene Farbnuancen, einzelne sind mehr orange, andere intensiv leuchtend rot darstellbar.

Die Ganglienzellen enthalten reichlich sich mit Sudan rot färbendes Pigment.

Holzer: Den Markscheidenausfällen entspricht eine Vermehrung der faserigen Glia. Der Faserfilz zeigt je nach dem Entmarkungsgrad eine verschiedene Dichte. Stellenweise ist er dem Markscheidenverlauf isomorph, stellenweise läßt sich aus ihm der Markscheidenverlauf nicht mehr rekonstruieren. Die Partien mit mittlerem Fasergehalt weisen reichlich große Astrozyten auf. In nach van *Gieson* gefärbten Präparaten läßt sich eine Beteiligung des Mesenchyms am Ersatz für das zugrunde gegangene Gewebe nicht beobachten.

Kleinhirn: 1. Im Nisslpräparat erkennt man schon von bloßem Auge in einzelnen Läppchenbezirken eine auffällige, blasse Anfärbung. Die Rinde erscheint hier beträchtlich verschmälert, und zwar sowohl die Körner — wie die Molekularschicht. Es besteht hier ein fast völliger Mangel an Purkinjezellen. In diesen Bezirken scheinen

Abb. 4. S. N. 354/39. Diffuse Sklerose.
Großhirnmark mit streifenförmiger und fleckiger Entmarkung. Z. T. sind in den marklosen Partien noch einzelne Fasern erhalten.
Färbung: Markscheiden Spielmeyer (Apo 40 mm, Homal 6, Balglänge 55).

die Korbzellen gegenüber normalen Windungsbezirken, wie sie sich im Präparat auch finden, eher vermehrt; ebenso die Ganglienzellen der Körnerschicht. Während die Molekularschicht ein zellarchitektonisch regelrecht zusammengesetztes Bild nur mit einer gewissen Verschmälerung darbietet, ist die Körnerschicht nicht nur weniger breit als normal, sie erscheint auch zellärmer. Es besteht aber keine Neuronophagie. Progressive Gliareaktion im Mark mit starker Zellvermehrung um den Nucl. dentatus.

2. Im Markscheidenpräparat läßt sich ein Markscheidenverlust vor allem in Umgebung des Nucleus dentatus nachweisen. Stellenweise greift er auch streifig über das Windungsmark. Auch im Kleinhirn ist die Entmarkung oft perivasculär besonders ausgesprochen, ohne aber irgendwo vollständig zu werden oder scharf umschriebene Plaques zu bilden. Hämatoxylinophile Körnchen lassen sich weder frei noch in Gefäßwandzellen nachweisen.

3. Die entmarkten Partien zeigen im Sudanpräparat reichlich Fettkörnchenzellen neben frei im Gewebe lagernden lipoiden Tröpfchen. Die Fettstoffe nehmen nicht immer die gleiche rote Farbe an.

4. Im Holzerpräparat läßt sich in den markarmen Partien eine sehr reichliche Gliafaserentwicklung mit vielen Astrozyten nachweisen. Dieser dichte gliöse Faserfilz gab zu der makroskopisch so auffälligen Gewebsverhärtung Anlaß. Die starke Entwicklung der protoplasmatischen Glia entspricht dem Markscheidenschwund.

5. Beträchtliche Achsenzylinderausfälle kommen nicht vor. Manche von den Purkinjezellen ausgehende Achsenzylinder lassen beim Austritt aus der Körnerschicht in das Mark ein Auseinanderweichen der Fibrillen beobachten (=Effilochement).

Brücke und verlängertes Mark: Im Nisslbild sind die Ganglienzellen gut erhalten. Die Glia zeigt sowohl in der Brücke, wie im verlängerten Mark, besonders intensiv aber im Bereich der Brückenhaube und der hintern Vierhügel Zeichen der Progressivität. Perivasculäre Zellinfiltrate liegen nicht vor.

Abb. 5. S. N. 354/39. Diffuse Sklerose.
Kleinhirnmark. Sehr dichter Filz von protoplasmatischen Gliafasern im Bereich des teils entmarkten Kleinhirns.
Färbung: Holzer (Apo 8 mm, Homal 3, Balglänge 56).

Markscheidenpräparate: In der Brücke findet sich ein mäßiger Markscheidenausfall, der auf einzelne Systeme beschränkt ist. Recht intensiv ist die Entmarkung dagegen im Bereich der Brückenhaube. Zentrales Höhlengrau, hintere Vierhügel und die Commissur zwischen den hintern Vierhügeln sind weitgehend markscheidenlos. Die Fasersysteme der Brückenhaube färben sich im Spielmeyerpräparat nur blaß blau an, im Gegensatz zur Großzahl der eigentlichen Brückensysteme. Im Gebiet des Lemniscus lateralis finden sich in einer leicht entmarkten Zone Markscheidenbündel, die noch sehr gut erhalten scheinen.

Im verlängerten Mark weisen Pyramidenbahn und mediale Schleife normalen Markgehalt auf. Einen gewissen Markscheidenverlust zeigt auch die Umgebung der Oliven.

Sudan: In allen Markscheidenzerfallsgebieten finden sich Fettkörnchenzellen. Besonders zahlreich sind sie im Gebiet des Höhlengraus. Auch im Bereich der Schleife im verlängerten Mark lassen sich ganz vereinzelt lipoidhaltige gliöse Elemente nachweisen. Die Gegend der Oliven zeichnet sich durch zahlreiche, frei im Gewebe liegende Fettropfen aus. Bisweilen häufen sich die Fettkörnchenzellen um Gefäße.

Holzer: Auch hier wird die Reparation von der Glia besorgt. An einzelnen Stellen des Höhlengraus wuchern aus dem Ependym großzellige, faserbildende Elemente ein. Im Bereich der hintern Vierhügel lassen sich zahlreiche große Astrozyten beobachten. Die untern Partien der Brückenhaube, das zentrale Höhlengrau sind von einem dichten gliösen Faserfilz angefüllt. Je faserreicher eine Stelle ist, umso weniger Zellen finden sich im allgemeinen darin. Nur vereinzelt läßt sich aus dem Verlauf der Fasern noch ein Bild vom Markscheidenverlauf machen.

Bielschowsky: Weitgehende Achsenzylinderausfälle bestehen nicht. Doch zeigen in diesem Präparat manche Ganglienzellen ein eigenartiges Verhalten. Der an-

scheinend unveränderte Achsenzylinder tritt bisweilen in eine leicht geblähte Zelle ein, verläuft hier noch ein kurzes Stück aufgeteilt in seine Fibrillen. Plötzlich brechen diese ab. An ihrer Stelle findet sich um den Zellkern eine fein- bis grobgranulierte Masse. Dieser Befund ist im ganzen Gehirn an einzelnen Ganglienzellen zu erheben.

Die Hypophyse: Der Vorderlappen ist reich an basophilen Zellen. Die Neurohypophyse erscheint eher klein.

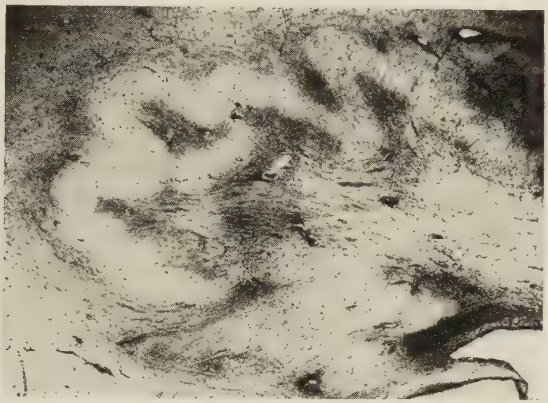

Abb. 6. S. N. 354/39. Diffuse Sklerose.
Nucleus dentatus, Übersichtsbild. Starke Vermehrung an protoplasmatischer Glia im Gebiet der entmarkten Teile. Das Band des N. dentatus deutlich erkennbar.
Färbung: Holzer (Planar 50, Balglänge 74).

In unserm Fall weisen die histologischen Befunde auf einen progredienten diffusen Entmarkungs- und Sklerosierungsprozeß des Gehirns hin. Diese Diagnose ergibt sich einmal aus dem makroskopischen Befund, entsprechend der Definition Strümpells. Bei der histologischen Untersuchung findet man in solchen Fällen eine mehr oder weniger ausgeprägte, symmetrische Entmarkung der beiden Großhirnhemisphären. Der Markscheidenverlust wird kompensiert durch Wucherung und Faserbildung der Glia. In ganz akuten Fällen kann diese fibröse Gliareaktion bisweilen nicht rasch genug erfolgen, die Entmarkungsherde fühlen sich dann, meist nur zentral, weicher als gewöhnliches Hirngewebe an, z. T. kommt es sogar zur Verflüssigung. Trotzdem werden auch solche Fälle (wie sie beschrieben wurden von *Hermel*, *Patrassi*, *Scholz*, *Schilder 1* und andern) noch in den Kreis der diffusen Sklerose einbezogen. Die Herde finden sich in den Großhirnhemisphären manchmal in der Einzahl, oft aber auch in der Mehrzahl. Immer aber sind sie gegenüber gesunden Markpartien nicht scharf abgesetzt, sondern gehen diffus in diese über. Anfänglich wurde für die Diagnose großes Gewicht gelegt auf das Verschontbleiben der Fibrae arcuatae. Doch zeigte sich bald, daß sich dieses Symptom keineswegs immer findet. Während die von *Bouman*, *Collier* und *Greenfield*, *Marie* und *Foix*, *Barré*, und andern beschriebenen Fälle keine Entmarkung der Fibrae arcuatae zeigten, waren sie

mehr oder weniger vom Prozeß ergriffen worden in den Fällen von *Neubürger*, *Pfister*, *Gagel*, *Schröder 2*. Ebenso ungleichmäßig ist das Verhalten der Achsenzylinder in den erkrankten Partien. Einzelne Autoren beschreiben große bis totale Ausfälle (z. B. *Guttmann*, *Pfister*, *Hermel*, *Siemerling-Creutzfeld*, *Gagel* u. a.). Sie erwähnen dieses Zeichen als differentialdiagnostisch wichtig gegenüber der multiplen Sklerose. Andere wieder beobachteten nur geringe Schädigungen der Achsenzylinder oder gar keine Veränderungen (*Marie* und *Foix*, *Stauffenberg*, *Schröder 1* u. a.). Auch die Beteiligung der grauen Substanz ist unregelmäßig. Sie findet sich in manchen Fällen (*Collier* und *Greenfield*, *Bodechtel* und *Guttmann*, *Gagel*, *Scholz*, *Schilder 1*), in andern wieder nicht (*Merzbacher*, *Redlich*, (Glioblastom), *Schilder 2*, *Siemerling-Creutzfeld* u. a.). Sehr regelmäßig, nur mit wenigen Ausnahmen, sind neben dem Großhirn auch Kleinhirn und Hirnstamm vom Krankheitsprozeß ergriffen, oft auch das Rückenmark. Hier kommt es zu den gleichen Erscheinungen wie im Großhirn: Entmarkung, Gliose, Verlust der Achsenzylinder in wechselndem Maß, bisweilen auch Schädigungen der Ganglienzellen. In unserm Fall sticht das Überwiegen der Veränderungen des Hirnstammes und des Kleinhirns gegenüber den viel geringeren pathologischen Erscheinungen im Großhirn hervor. Eine primäre Beschränkung des Entmarkungsprozesses auf bestimmte Bahnen konnte nie festgestellt werden. Erst die sekundäre Degeneration, die nach einem Achsenzylinderunterbruch ja eintreten muß, führt zum Systemausfall.

Es sind demnach diffuse Entmarkung und progressive Gliareaktion die für die Diagnose einer diffusen Sklerose unbedingt notwendigen Erscheinungen. Diffuse Sklerose des Gehirns ist nur ein Sammelbegriff, ein pathologisch-anatomisches Syndrom. Teils nach erbbiologischen, teils nach klinischen und teils nach pathologisch-anatomischen Gesichtspunkten geben *Einarson Larus* und *Axel von Neel* eine Einteilung an, die in den Hauptzügen auf *Neubürger*, *Guttmann*, *Scholz* zurückgeht. Sie sei hier wiedergegeben:

1. Die glioblastomatöse Form der diffusen Sklerose. Sie stellt ein gleichzeitig von vielen Stellen des Großhirns, bisweilen auch des Hirnstamms und des Kleinhirns ausgehendes diffuses Gliom dar. Die äußere Konfiguration des Gehirns bleibt erhalten. Eine bestimmte Lokalisation der Geschwulst läßt sich nicht nachweisen. Der Prozeß führt zu weitgehender Zerstörung der Markscheiden und bisweilen auch der Achsenzylinder. Die gewucherten Elemente sind große, protoplasmareiche Zellen. Häufig finden sich Riesenzellbildungen, Mitosen und amitotische Kernteilungen. Häufig, jedoch nicht regelmäßig, ist die Rinde befallen. *Matzdorff* (z. B.) berichtet von einem Fall ohne Rindenbeteiligung.

2. Die exogen entzündliche Form der diffusen Sklerose. Neben der Entmarkung und der Gliose findet sich hier eine starke perivascu-

läre Infiltration mit Lymphozyten und Plasmazellen. Es besteht allerdings keine scharfe Grenze gegenüber der 3. Form. Die Achsenzylinder bleiben meistens relativ intakt. Die Erkrankung kommt sowohl bei Erwachsenen wie bei Kindern vor.

3. Die nicht familiären, degenerativen Formen. Sie werden nach histologischen Gesichtspunkten weiter unterteilt:

a) Formen mit fettigem Abbau. Der Markscheidenausfall ist von verschiedener Intensität. Degeneration und Schwund der Achsenzylinder sind öfters vorhanden. Der fettige Abbau steht im Vordergrund. Lipoidgefüllte Körnchenzellen beherrschen das Bild. Die häufig vorhandene entzündliche Reaktion bewegt sich in mäßigen Grenzen. Sie ist als symptomatische Entzündung aufzufassen. Bisweilen besteht eine muköse Degeneration der Oligodendroglia: Das Protoplasma dieser Zellen nimmt an Volumen zu und beherbergt traubige Flecken, die sich mit Mucikarmin rot färben.

b) Formen mit metachromatischen Abbaustoffen. Markscheiden bei meist starkem Achsenzylinderausfall in den Herden wechselnd. Die Glia bildet reichlich Fasern. Es finden sich gemästete Gliazellen und mikrogliöse Körnchenzellen. Sie ist charakterisiert durch das massenhafte Auftreten sich metachromatisch färbender basophiler Stoffe in und um den Entmarkungsherd und bisweilen auch im anscheinend gesunden Gewebe.

c) Degenerative Formen, die sich dadurch auszeichnen, daß in entmarkten Partien stecknadelkopfgroße bis linsengroße Markscheidenherde erhalten geblieben sind. Die Achsenzylinder sind noch gut erhalten. Dem Markscheidenzerfall entsprechend finden sich lipoide Abbauprodukte. Das anatomische Bild entspricht weitgehend der von *Merzbacher* gegebenen Beschreibung. Die Unterscheidung liegt nur in der fehlenden Familiarität.

4. Die heredo-degenerativen familiären Formen. Hier besteht eine ausgedehnte bis totale Zerstörung des Markes mit teilweisem Schwund der Achsenzylinder. Die Herde gehen diffus in die gesunde Umgebung über. Die faserige Gliose ist im allgemeinen sehr stark. Nach klinischen Gesichtspunkten werden mehrere Untergruppen unterschieden:

a) Der akute infantile Typ (Krabbe). Diese Erkrankung beginnt im 5.—13. Lebensmonat mit zunehmender Steifigkeit und spastischer Lähmung der Extremitäten, welche allmählich zu Kontrakturen führt. Spasmen treten bisweilen anfallsartig auf, begleitet von Schreien. Zeitweilig wird Nystagmus beobachtet. Die Sinnesfunktionen erlöschen allmählich. Opticusatrophie. Bewußtseinsverlust. Störungen des Schluckaktes. Der Exitus erfolgt gewöhnlich in der ersten Hälfte des 2. Lebensjahres. — In den von *Krabbe* beschriebenen Fällen waren die U-Fasern gut erhalten; die Entmarkung um die Gefäße besonders ausgesprochen.

b) Der juvenile, subakute Typ (*Scholz*). Krankheitsbeginn um das 8. Lebensjahr mit spastischen Paresen, Opticusatrophie und Abnahme der psy-

chischen Leistungen. Später entwickeln sich hochgradige spastische Kontrakturen. Es finden sich auch wieder mit Schreien verbundene Streckkrämpfe. Die Sprache geht verloren, es erfolgt die Loslösung von der Wahrnehmungswelt und der psychische Verfall. Die Krankheitsdauer beträgt 1½—4 Jahre.

c) Der Typ des Erwachsenen (*Ferraro*, *Van Bogaert*). Die Krankheit beginnt zwischen 20 und 30 Jahren und entwickelt sich im Verlauf von 7—12 Jahren. Klinisch finden sich Opticusatrophie, Zeichen einer Pyramidenbahnläsion, Störungen der Zungen und motorische Gesichtsinnervation. Psychisch kommt es zu Affektstörungen, paranoiden Ideen, Gedächtnis und Urteilsstörungen. In einem Fall fanden sich auch Halluzinationen des Gehörs.

d) Die chronisch verlaufende *Pelizaeus-Merzbacher*sche Krankheit. Beginn im 3.—5. Lebensmonat mit Nystagmus und Kopfwackeln. Paresen der Rücken-, Becken- und Bauchmuskulatur (die Kranken erlernen deshalb das Gehen nicht), ebenso spastische Parese der untern Extremitäten gesellen sich hinzu. Die Krankheit zeigt anfänglich eine gewisse Progredienz, um dann weitgehend stillzustehen. Bisweilen sind die Kranken oligophren, bisweilen aber auch entwickeln sie sich intellektuel ordentlich. Häufig finden sich trophische Störungen an den Knochen neben Zyanose der untern Extremitäten. Die Kranken sterben an interkurrenten Krankheiten. Pathologisch-anatomisch zeichnet sich die *Pelizaeus-Merzbacher*sche Krankheit, wie schon erwähnt, aus durch das Stehenbleiben von stecknadelkopf- bis linsengroßen Markscheidenherden inmitten eines sonst weitgehend marklosen Herdes. Das Hemisphärenmark nimmt dadurch ein geflecktes Aussehen an.

5. Die konzentrische Sklerose (*Balò Hallervorden*). Diese Form ist morphologisch wohlcharakterisiert durch das konzentrische, rhythmische Abwechseln entmarkter mit nicht entmarkten Partien. *Hallervorden* stellt ihre Entstehung in Analogie zur Bildung der *Liesegang*schen Ringe. Nach dieser Anschauung stellten sie eine pathogenetisch eigenartige Form der diffusen Sklerose dar.

Wie ist unser Krankheitsfall in dieses System einzuordnen? Die Erkrankung des Max N. ähnelt der des Bruders Th. N. Bei beiden traten die Symptome etwa im gleichen Alter auf, beide waren oligophren. Der eine zeigte dazu aber noch Halluzinationen, so daß die Diagnose auf eine Schizophrenie gestellt wurde. Bei beiden zeigten sich keine groben neurologischen Störungen. Leider bestehen beim Bruder des Max N. keine Angaben über die Gehirnsektion. Eine histologische Untersuchung fand nicht statt. Es wäre möglich, daß es sich auch bei ihm um eine diffuse Sklerose gehandelt hat. So beschreibt z. B. *Wicke* einen Fall einer diffusen Sklerose, der ebenfalls unter dem Bild einer Schizophrenie verlief mit Halluzination, Faxen und Erregungszuständen. Beim Bruder des Max N. hatte keine neurologische Untersuchung stattgefunden, doch scheinen hier schwerere neurologische

Symptome gefehlt zu haben (wie im Fall von *Wicke*). Auch *Ferraro* findet unter seinen familiären diffusen Sklerosen der Erwachsenen einen Fall, bei dem es zu Gehörshalluzinationen gekommen war. Die in der Krankengeschichte beschriebene allgemeine Spannung der Muskulatur kann nicht als Enthirnungsstarre aufgefaßt werden, da anscheinend Willkürbewegungen noch möglich waren.

Von den drei zur Diagnose der Heredodegeneration geforderten Zeichen, der Homochronie, der Homotypie und der Homotopie der zu vergleichenden Krankheitsfälle sind nicht alle erfüllt. Die Frage, ob es sich um eine familiäre Form der diffusen Sklerose handelt, bleibt offen. Sie kann weder streng bejaht noch verneint werden. Auch die übrige Familienanamnese führt zu keiner weitern Abklärung. Auf Grund des nachgewiesenen Falles von Delirium tremens beim Vater unseres Patienten läßt sich eine heredodegenerative Krankheit nicht annehmen.

Der pathologisch-anatomische Befund sagt über das Krankheitsalter nichts aus, außer daß es sich um keinen frischeren Prozeß handelt. Die geringe Zahl der frisch zugrunde gehenden Markscheiden, die geringe und oft fehlende symptomatische entzündliche Reaktion um die Gefäße, die geringe Zahl von Fettkörnchenzellen im Gewebe, die sich nur perivasculär anhäufen, alle diese Tatsachen sprechen für einen älteren Prozeß. In gleicher Richtung weist auch die dichte reparatorische Fasergliose im Kleinhirn und Hirnstamm hin. Neben diesen zahlreichen Stellen mit einer alten, zur Ruhe gekommenen Markscheidenerkrankung bestehen auch noch frischere Herde, vor allem in der Gegend der hintern Vierhügel und im Thalamus. Ihr Kennzeichen ist das vermehrte Auftreten fettgefüllter Körnchenzellen frei im Gewebe, die stärkere perivasculäre Infiltration, die Anzeichen des beginnenden Markscheidenzerfalls mit Aufblähungen, Rosenkranzbildungen und ungleichem Kaliber der Markscheiden. Ganz frische zugrundegegangene Markscheiden, d. h. das Auftreten marchipositiver Schollen und Ballen frei im Gewebe und in Zellen läßt sich nirgends nachweisen. Die sich in Gefäßwandzellen findenden hämatoxylinophilen Stäubchen haben demnach mit dem Markscheidenabbau nichts zu tun. Es handelt sich also nach dem anatomischen Bild hauptsächlich um das Narbenstadium eines Entmarkungsprozesses, der aber noch nicht ganz zur Ruhe gekommen ist, sondern noch eine geringe Progredienz zeigt.

Neben sichern primären Entmarkungsherden mit noch erhaltenen Achsenzylindern finden sich auch Zeichen des sekundären Markscheidenverlustes mit völliger Zerstörung der Nervenfasern vor allem in der lateralen Schleife. Ihre Hauptmasse färbt sich im Spielmeyerpräparat nur blaß an. In ihren Verlauf teilweise eingeschlossen, teilweise zu diesem System benachbart, finden sich aber ganz gut erhaltene, sich dunkelblau färbende Markscheiden, die wahrscheinlich zur medialen Schleife gehören.

Dieser nach dem histologischen Bild alte Krankheitsprozeß hat nach der Anamnese unbemerkt in der Kindheit begonnen, sofern wir die Oligophrenie als Ausdruck der morphologisch festgestellten Veränderungen betrachten. Die perivasculär stärkere Entmarkung spricht dafür, daß der schädigende Stoff im weitesten Sinne von den Gefäßen aus wirksam ist. Es stehen zwei Möglichkeiten offen. Entweder hat es sich um eine stärkere perivasculäre Infiltration gehandelt, die rein mechanisch die Markscheiden lädiert hat, unter Umständen zusammen mit markzerstörenden Entzündungsprodukten. Oder es handelt sich um eine Substanz, die von den Gefäßen aus den Markscheidenzerfall eingeleitet hat, aber im Gewebe rasch zerstört worden ist. Denn nicht nur bei den Entzündungsprozessen findet sich die perivasculäre Entmarkung, sondern auch in den ausgesprochen heredodegenerativen Fällen von *Krabbe*. Doch kann man hier einwenden, daß die perivasculäre Anhäufung von Körnchenzellen und Entzündungszellen markscheidenzerstörend gewirkt habe. Bekräftigt wird die Ansicht, daß der Markscheidenverlust um die Gefäße nicht nur entzündlicher Natur sei, auch durch die Arbeit *Hallervordens* über konzentrische Sklerose. Dort gibt dieser Autor ein Bild eines perivasculären Entmarkungsherdes bei multipler Sklerose, der von einem schmalen, durch eine Zone wohlerhaltenen Markes vom Gefäßherd getrennten, zweiten marklosen Streifen eingeschlossen ist.

Ich glaube damit, daß es sich in unserem Fall um eine degenerative Form der diffusen Sklerose handelt, wobei aber die Frage offen gelassen werden muß, ob sie heredofamiliär ist, oder nur sporadisch aufgetreten ist. Mit einer gewissen Wahrscheinlichkeit ist das erstere anzunehmen. Differentialdiagnostisch kämen noch verschiedene andere Krankheiten in Betracht.

1. Es könnte sich, wenn wir die perivasculäre Entmarkung im Großhirn allein nehmen, um den Spätzustand einer Masernencephalitis oder einer andern Virusencephalitis handeln. Ein solches Bild, das unsern Hemisphärenherden weitgehend ähnelt, beschreibt beispielsweise *K. M. Walthard*. Gegen diese Auffassung spricht die Anamnese, die nichts weiß von einem akuten Beginn und von einer Masernerkrankung. Dagegen sprechen auch unbedingt die Veränderungen am Hirnstamm und Kleinhirn, sowie das Freibleiben großer Gebiete, die sonst bei der Virusencephalitis immer geschädigt sind.

2. Käme ein Zustand nach einer Intoxikation, vor allem CO-Vergiftung in Betracht. Auch hier finden sich bisweilen als Spätfolgen leichte diffuse Sklerosierungen und Entmarkungen der Großhirnhemisphäre, zusammen mit einer Pallidumerweichung oder ohne diese (*Meyer A.*). Die Ablehnung erfolgt nicht nur auf Grund der negativen Anamnese, sondern auch wegen der starken Erkrankung des Kleinhirns und Hirnstamms.

3. Geht auch die progressive Paralyse oft mit diffusen Sklerosierungen und Entmarkungen der Hemisphären einher. Gegen diese Krankheit

spricht der anatomische Befund. Es fehlen völlig die für die Gehirnsyphilis wichtigen Reaktionen, die zahlreichen Stäbchenzellen und die Rundzelleninfiltration um die Gefäße in der Hirnrinde.

4. Abzugrenzen ist auch noch eine multiple Sklerose. Dagegen sprechen

a) das symmetrische Befallensein,

b) das Fehlen begrenzter Herde,

c) der nicht vollständige Markabbau.

Die Gegend der Seitenventrikel, die von der multiplen Sklerose mit Vorliebe befallen wird, war in unserm Falle verschont geblieben. Dagegen findet sich wie bei der multiplen Sklerose starke Entmarkung und Gliose subependymär im Mittelhirn. Doch ist zu bemerken, daß auch *Liebers* in einem Fall von Merzbacher'scher Krankheit eine starke subependymäre faserige Gliose fand.

5. Weiterhin kommt das diffuse Gliom in Betracht. Es ist auszuschließen, da keine blastomatösen Zellen nachgewiesen werden können.

6. Eine diffuse Sklerosierung findet sich auch bei der amaurotischen Idiotie. Doch lassen sich nirgends die für diese Erkrankung charakteristischen Zell- und Achsenzylinderveränderungen nachweisen.

7. Schließlich ist noch die lobäre Sklerose zu erwähnen, die bisweilen auch beide Hemisphären ergreifen kann. Hier sind die Windungen intensiv verschmälert, hart. Die Furchen klaffen. Die Rinde ist durchsetzt von mesenchymalen und gliös faserigen Narben, die auch ins Mark eingreifen, ebenso von Miniaturpori. Ein solcher Befund läßt sich nicht nachweisen.

Pathologisch-anatomisch zeigt unser Fall einige Eigentümlichkeiten. Einmal fällt die geringe, aber diffuse Entmarkung des Hemisphärenmarkes auf. Sie steht einigermaßen im Gegensatz zu den ausgedehnten, weitgehend entmarkten Herden, wie sie von *Schilder*, *Scholz*, *Bielschowsky* u. a. beschrieben werden. Doch finden sich in der Literatur auch Angaben von ähnlichen geringen Befunden in den Großhirnhemisphären, so besonders bei *Bodechtel* und *Guttmann*, *Einarson* und *Neel*.

Zum andern sind die geringen Veränderungen an den Achsenzylindern auffällig. Auch im Gebiet des nucleus dentatus, wo die Markscheiden am stärksten gelitten haben, läßt sich kein merklicher Ausfall an Achsenzylindern nachweisen. Wie schon erwähnt, findet sich dieses Verhalten nicht selten bei diffusen Gehirnsklerosen.

Weiterhin fallen im Thalamusgebiet kleine, bis stecknadelkopfgroße Bezirke relativ wohlerhaltener Markscheiden inmitten eines weitgehend entmarkten Gebietes auf. Sie ähneln etwas den bei der Pelizaeus-Merzbacherschen Krankheit beschriebenen Markinseln mit dem Unterschied, daß sie sich dort vorwiegend im Centrum semiovale finden.

Im Bielschowskypräparat erscheint das intraganglionäre Fibrillengerüst in vielen Nervenzellen körnig zerfallen; bisweilen bildet die argentophile Substanz einen groben Klumpen. Andere Ganglienzellen dagegen zeigen wieder den gewohnten Bau. Es scheint sich hier um die gleiche Zellveränderung zu handeln, wie sie *Schaffer* bei einem Fall als silberkörnige Degeneration der Ganglienzellen beschreibt. Ähnliche Veränderungen finden sich auch an den Ganglienzellen bei der sekundären Degeneration. Möglicherweise sind diese Veränderungen der Nervenzellen ein Zeichen dafür, daß der zugehörige Achsenzylinder an irgendeiner Stelle eine Schädigung erfahren hat, die aber noch nicht zum Zerfall der Zelle zu führen brauchte.

Auffällig sind auch die Zell- und Grundsubstanzausfälle an einigen Stellen der Kleinhirnrinde. Betroffen sind sowohl die Molekular- wie die Körnerschicht wie die Schicht der Purkinjezellen. Dieser Befund stellt aber kein Novum dar. *Liebers* fand in einem Fall von Pelizaeus-Merzbacherscher Krankheit Lichtungsbezirke in der Körnerschicht und in der Schicht der Purkinjeschen Zellen unter Vermehrung der Bergmannschen Zellen. Auch beschreiben *Bodechtel* und *Guttmann* einen Fall mit frischen Ganglienzellenausfällen im Kleinhirn (neben Ganglienzellenausfällen in andern grauen Massen). Möglicherweise schädigt die entmarkende Noxe auch die Ganglienzellen; vielleicht aber auch gehen die Ganglienzellen infolge einer Achsenzylinderdegeneration in früher Kindheit zugrunde.

Schließlich ist noch das eigentümliche Verhalten des Hinterhorns erwähnenswert. Im Bereich des Calcar avis hat es aufgehört als einheitlicher Raum zu existieren. An seiner Stelle finden sich in einen gliareichen Streifen eingelagert mehrere kleine von Ependym ausgekleidete Zysten. Die Ependymblätter des Hornes lassen sich als Verbindung zwischen diesen Zysten streckenweise erkennen als eine zweireihige Zellschicht. Ein Zwischenraum zwischen diesen zwei Zellreihen findet sich nicht. Ob es sich um eine Mißbildung handelt oder ob dieser Zustand im Laufe des Lebens durch Abschnürung bei der starken Faserbildung entstanden ist, vielleicht auf gleicher Grundlage wie die diffuse Sklerose, kann nicht bestimmt entschieden werden. Erwähnenswert finde ich aber immerhin, daß *Barré*, *Morin*, *Draganesco* und *Reys* auch Zysten im Hemisphärenmark in der Gegend des Hinterhorns beschreiben, die von allerdings bisweilen mehrschichtigem Ependym ausgekleidet sind.

Nicht nur pathologisch-anatomisch ist unser Fall als teils ungewöhnlich zu bezeichnen, auch klinisch zeigt er Besonderheiten. Wie schon gesagt, fiel unser Patient nie durch leicht erkennbare neurologische Symptome auf, trotzdem ein ausgebreiteter Gehirnprozeß bestand. Nun zeigen viele der später zur Sektion gekommenen Fälle von diffuser Sklerose einen Beginn mit schwer zu deutenden Symptomen. Kopfschmerzen, vielleicht vorübergehendes Doppelsehen, Schweregefühl in den Gliedern, Kribbeln in den Gliedern, unklares Erbrechen leiten oft die Krankheit ein, ohne daß eine Untersuchung einen zu einer Diagnose verhelfenden Befund ergeben hätte. Dieses Prodromalstadium dauert verschieden lang. *Barré*, *Morin*, *Draganesco* und *Reys* beschreiben einen Fall, in dem dieses Stadium 2 Jahre dauerte, in andern Fällen war die Periode der unbestimmten Symptome von kürzerer Dauer. Man könnte klinisch annehmen, daß es sich in unserm Fall um ein solches Prodromalstadium handelt, das durch die interkurrente tödliche Krankheit unterbrochen wurde. Gegen eine solche Auffassung spricht der anatomische Befund; vor allem die geringe Progredienz des Prozesses und das schon gut ausgebildete Narbenstadium. Eher scheint mir wahrscheinlich, daß die Debilität auf die erworbenen Gehirnveränderungen zurückzuführen ist. Demnach dürfte es sich um einen Fall von diffuser Sklerose handeln, der sich in früher Kinheit anscheinend ziemlich unbemerkt entwickelte. Nach einem vielleicht etwas akutern Beginn scheint der Krankheitsprozeß mit Defekt geheilt zu sein. Wir hätten also einen Fall vorliegen, in dem eine primäre Schädigung nicht besonders stark gewesen war, so daß es zu einer leichten Entmarkung kam, die gut mit dem Leben noch zu vereinen war. Es handelt sich somit um eine forme fruste der diffusen Sklerose. Daß bei Affektionen,

die zu einer diffusen Entmarkung des Centrum semiovale führen, Heilungen mit Defekt vorkommen, beweist besser als unser Fall die von *Foix*, *Bariéty*, *Baruck* und *J. Marie* veröffentlichte Beobachtung. Bei einem 4½jährigen Kind fanden sie eine spastische infantile Diplegie, Idiotie, Blindheit und epileptiforme Anfälle. Mit 14 Jahren wurde das Kind wieder untersucht. Damals fanden sich spastische Kontrakturen der untern und obern Extremitäten. Einzig die rechte Hand konnte noch zu Spontanbewegungen verwendet werden. Daneben bestanden Blindheit, Idiotie und epileptiforme Anfälle. Mit 15 Jahren starb das Kind an einer interkurrenten Krankheit. Bei der Sektion fanden sich im Mark der linken und der rechten Hemisphäre je ein vom Frontal- zum Occipitalpol reichender Herd. Dieser Bezirk war weitgehend entmarkt, die Fibrae arcuatae waren erhalten. Der Markscheidenverlust war ausgeglichen durch eine Vermehrung der faserigen Glia. Frische Abbauprozesse waren nicht nachweisbar. Bei diesen chronischen Formen der diffusen Sklerose unterscheiden die Autoren drei Stadien:

1. Das subakute Stadium, in dem sich die neurologischen und psychischen Erscheinungen einstellen.

2. Ein Stadium der Regression der Erscheinungen.

3. Das Stadium des folgenden, bleibenden, im Ausmaß variablen Defektes. Zu einer besondern Gruppe brauchen Fälle mit chronischem Verlauf nicht zusammengefaßt zu werden. Solange wir über die krankheitsauslösende Ursache nichts wissen, dürfen wir ruhig annehmen, daß die gleiche krankmachende Schädigung in einem Fall subacut zum Tode führt, im andern dagegen aufhört zu wirken, bevor mit dem Leben nicht mehr zu vereinbarende Zerstörungen gesetzt worden sind. *P. Marie* und *Foix* berichteten 1914 von einem solchen chronischen Fall, bei dem sich im Verlauf von 14 Tagen schwere Erscheinungen (Tetraplegie mit Sprachverlust) ausgebildet hatten. Während einer 10jährigen Beobachtungszeit besserten sich die neurologischen Störungen. Ein weiteres Beispiel der Heilung mit Defekt bei der diffusen Sklerose stellen auch die Fälle von Pelizaeus-Merzbacherscher Krankheit dar.

Über die Pathogenese läßt sich in unserm Falle nicht viel sagen. Bemerkenswert ist der Umstand, daß bei der Sektion des N. die Nebennieren durch ihre Kleinheit auffielen. So beschreibt z. B. *Hampel* einen 23jährigen Addisonkranken, bei dem sich bei der Sektion eine diffuse, nicht besonders stark ausgeprägte Hirnsklerose fand, die perivasculär ausgesprochen deutlich war. Dazu fanden sich perivasculär dichte Makrophagenansammlungen und Bildung mesenchymaler Fibrillen. *Hampel* hält einen causalen Zusammenhang zwischen den beiden Krankheitserscheinungen für wahrscheinlich. Das Zusammentreffen einer broncefarbenen Haut mit einer diffusen Hirnsklerose beschreiben weiterhin *Siemerling* und *Creutzfeld*, sowie *Urechia-Mihalescu-Elekes*. Durch eine außergewöhnlich starke Braunpigmentierung der Haut zeichnet sich das an einer diffusen Sklerose gestorbene Kind aus,

das von *Walthard* und *Pfister* untersucht worden ist. In diesem Fall wurde eine Nebennierenatrophie festgestellt. Daneben schildert *Pfister* noch einen zweiten Fall von diffuser Sklerose ebenfalls mit starker Hautbräunung. Eine Körpersektion fand aber hier nicht statt, so daß über den Zustand der Nebennieren nichts ausgesagt werden kann.

Ob zwischen dem Nebennieren- und dem Gehirnbefund ein direkter Zusammenhang besteht, ist noch ungeklärt. Weiter kann natürlich auch nichts darüber gesagt werden, ob die degenerative Form der diffusen Sklerose etwa auf eine Dysfunktion der Nebennieren zurückzuführen sei. Immerhin ist aber doch auffällig, daß in den Fällen von *Pfister* und *Siemerling-Creutzfeld* die intensive Hautpigmentierung den neurologischen Erscheinungen voranging.

## Zusammenfassung.

Bei einem 28jährigen, an einer abscedierenden Infarktpneumonie verstorbenen oligophrenen Mann findet sich im Gehirn eine teilweise starke Verhärtung des Kleinhirns, der Brücke und der Stammganglien.

Mikroskopisch handelt es sich um eine umschriebene, teils ziemlich starke Entmarkung und eine Wucherung der protoplasmatischen Glia. Gliose und Entmarkung sind besonders ausgeprägt im Kleinhirn, in der Brücke und in den Stammganglien, weniger dagegen in Mark und Rinde des Großhirns. In den entmarkten Bezirken finden sich Lipoidablagerungen. Stellenweise zeigen die Achsenzylinder Veränderungen.

Der mikroskopische Befund spricht für eine in früher Jugend aufgetretene, kaum progrediente diffuse Sklerose des Gehirns.

Auffällig war bei der Sektion eine Hypoplasie der Nebennieren, wie sie wiederholt schon bei diffuser Sklerose beschrieben wurde.

Der Gehirnprozeß äußert sich klinisch als Oligophrenie mit Reizbarkeitszuständen.

Ein ebenfalls oligophrener Bruder starb mit 25 Jahren in einem akuten Erregungszustand.

---

### Literatur.

*Barré, Morin, Drayanesco* et *Reys.* Encéphalite periaxile diffuse (Type Schilder). Rev. Neur. 34 II 1926 541.

*Bodechtel, G.* Zur Frage der Pelizaeus-Merzbacher'schen Krankheit. Z. Neur. u. Psych. 121 1929, 487.

*Bodechtel, G.* und *Guttmann, E.* Diffuse Encephalitis mit sklerosierender Entzündung des Hemisphärenmarkes. Z. Neur. u. Psych. 133, 1931, 601.

— Zur Pathologie und Klinik diffuser Markerkrankungen. Z. Neur. u. Psych. 138, 1932, 544.

*Bogaert, L. v.* und *Nyssen, R.* Le type tardif de la Leucodystrophie progressive familiale. Rev. Neur. 65, 1936, I 21.

*Einarson,* L. und *Neel, A. V.* Beitrag zur Kenntnis sklerosierender Entmarkungsprozesse im Gehirn. Georg Thieme Verlag, Leipzig. 1938.

*Foix, Bariéty, Baruk, Marie.* A propos d'un nouveau cas de sclérose intracérébrale centrolobaire et symétrique. Rev. Neur. 33, 1926, 930.
*Guttmann,* E. Die diffuse Sklerose. Zentralblatt f. Neur. 41, 1925, 1.
*Hallervorden* und *Spatz, H.* Über die konzentrische Sklerose und die physikalisch-chemischen Faktoren bei der Ausbreitung von Entmarkungsprozessen. Arch. f. Psych. 98, 1933, 641.
*Hampel, E.* Morbus Addisonii und sklerosierende Entmarkung des Hemisphärenmarkes. Deutsche Z. Nervenheilk. 142, 1937, 186.
*Krabbe.* Beitrag zur Kenntnis der Frühstadien der diffusen Hirnsklerose. Z. Neur. u. Psych. 20, 1913, 108.
*Liebers, M.* Zur Histopathologie des zweiten Falles von Pelizaeus-Merzbacher'scher Krankheit. Z. Neur. 115, 1928, 487.
*Merzbacher, L.* Eine eigenartige familiäre Erkrankungsform. Z. Neur. 3, 1910, 1.
*Meyer, A.* Über das Verhalten des Hemisphärenmarkes bei der menschlichen Kohlenoxydvergiftung. Z. Neur. 112, 1928, 172.
*Patrassi, G.* Gehirnentmarkung und sogenannte Encephalitis periaxialis diffusa. Virch. Arch. 281, 1931, 98.
*Pfister, R.* Beitrag zur Kenntnis der diffusen Hirnsklerose. Arch. f. Psych. 105, 1936, 1.
*Schaffer, K.* Über ein eigenartiges histolog. Gesamtbild endogener Natur. Arch. f. Psych. 69, 1923, 489.
*Schilder, P.* Zur Kenntnis der sogenannten diffusen Sklerose. Z. Neur. u. Psych. 10, 1912, 1.
*Scholz, W.* Klinische, patholog.-anatomische und erbbiologische Untersuchungen bei familiärer diffuser Hirnsklerose im Kindesalter. Z. Neur. u. Psych. 99, 1925, 651.
*Strümpell, A.* Über diffuse Hirnsklerose. Arch. f. Psych. und Nervenkrankh. IX, 1879, 268.
*Walthard, K. M.* Spätstadium einer Encephalitis nach Masern. Z. Neur. 124, 1930, 176.
*Wicke, R.* Beitrag zur Frage der diffusen Sklerose. Z. Neur. u. Psych. 162, 1938, 741.